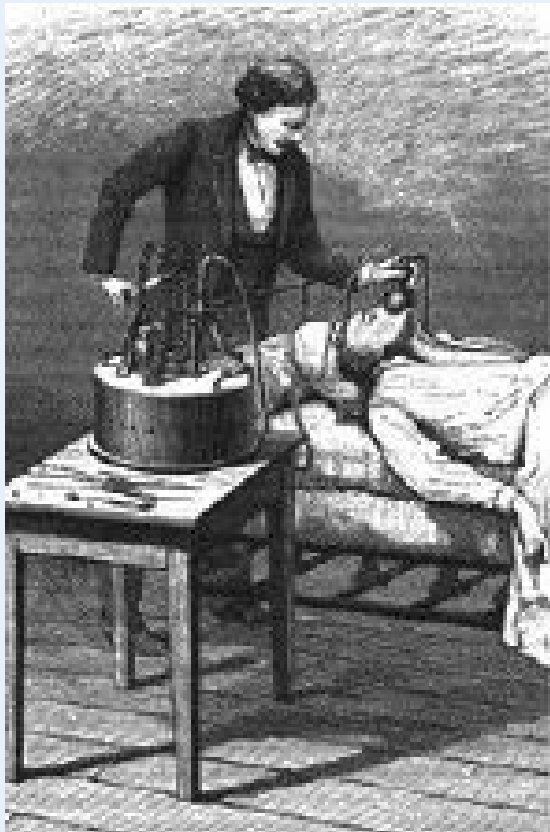


Nålen i ryggen



***En uvanlig
hendelse på OT***

Bjarte Askeland, anestesilege, OT-seksjonen, KSK



Kort fortalt...

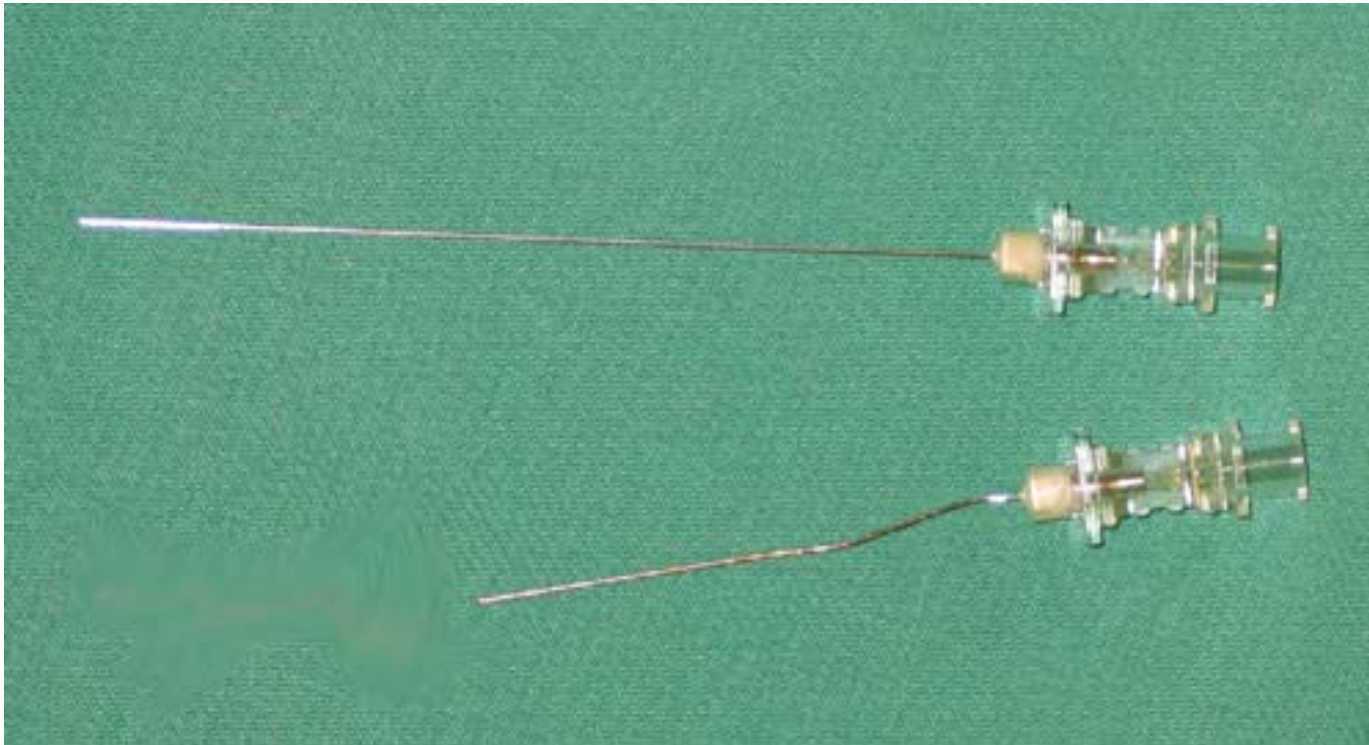
- **En pasient med noe vanskelig rygg**
- **Planlagt spinal/epidural for proteseinngrep**
- **Fersk asslege forsøkte å stikke spinal – kom ikke inn i spinalkanalen**
- **Erfaren asslege ble tilkalt og skulle hjelpe – kom heller ikke inn**
- **Undertegnede ble tilkalt for å ”ordne saken”**
- **Pasient i sittende stilling, vasket og klar....**

Hva skjedde så

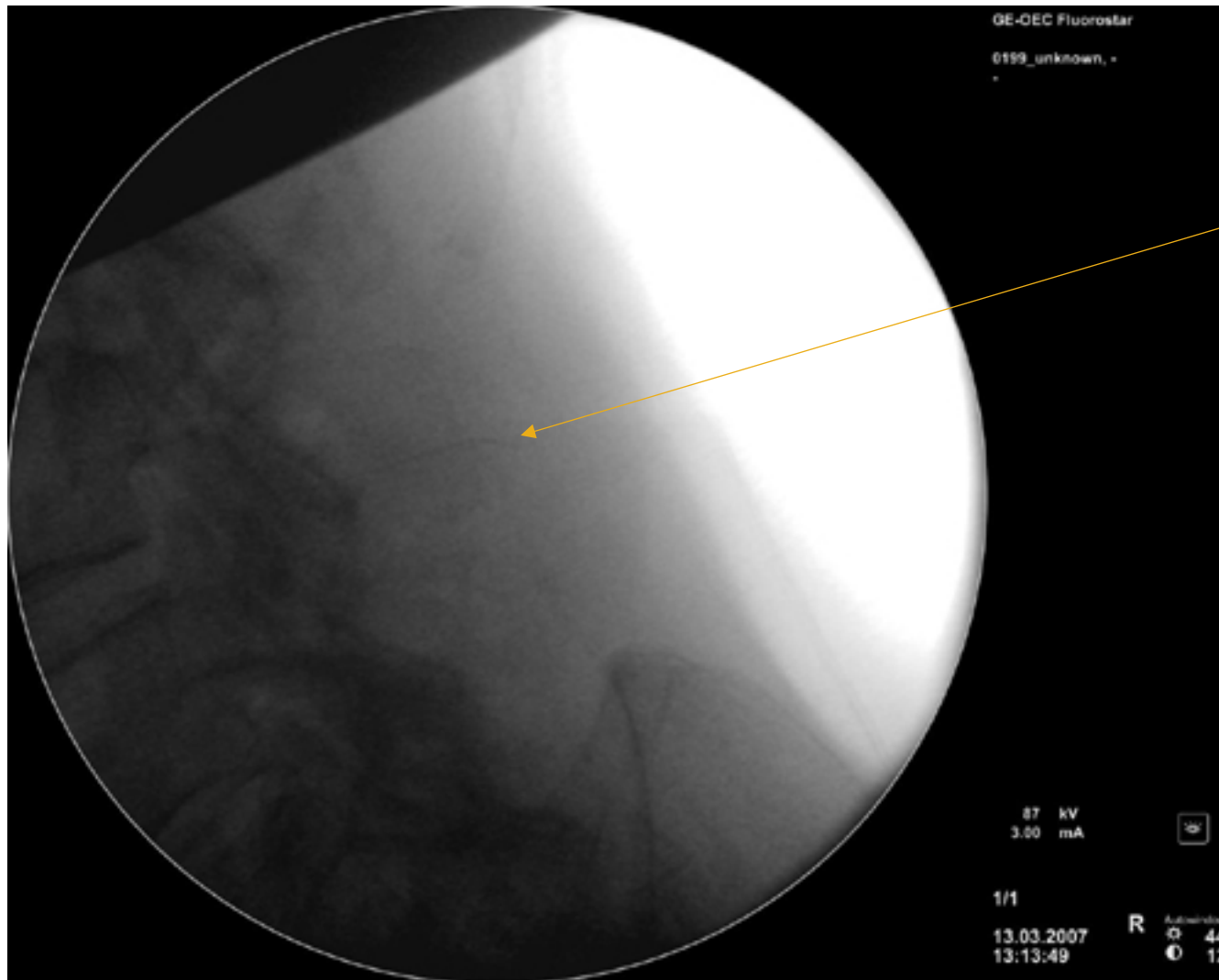
- **Undertegnede forsøkte å stikke – først med vanlig teknikk**
- **Så med lateral teknikk**
- **Møtte på bein, nålen bøyde seg**
- **Trakk ut nålen, hørte at noe knakk...**

Fikk ut en kortere nål....

Den øverste normal til sammenligning



Gjennomlysning i sideleie

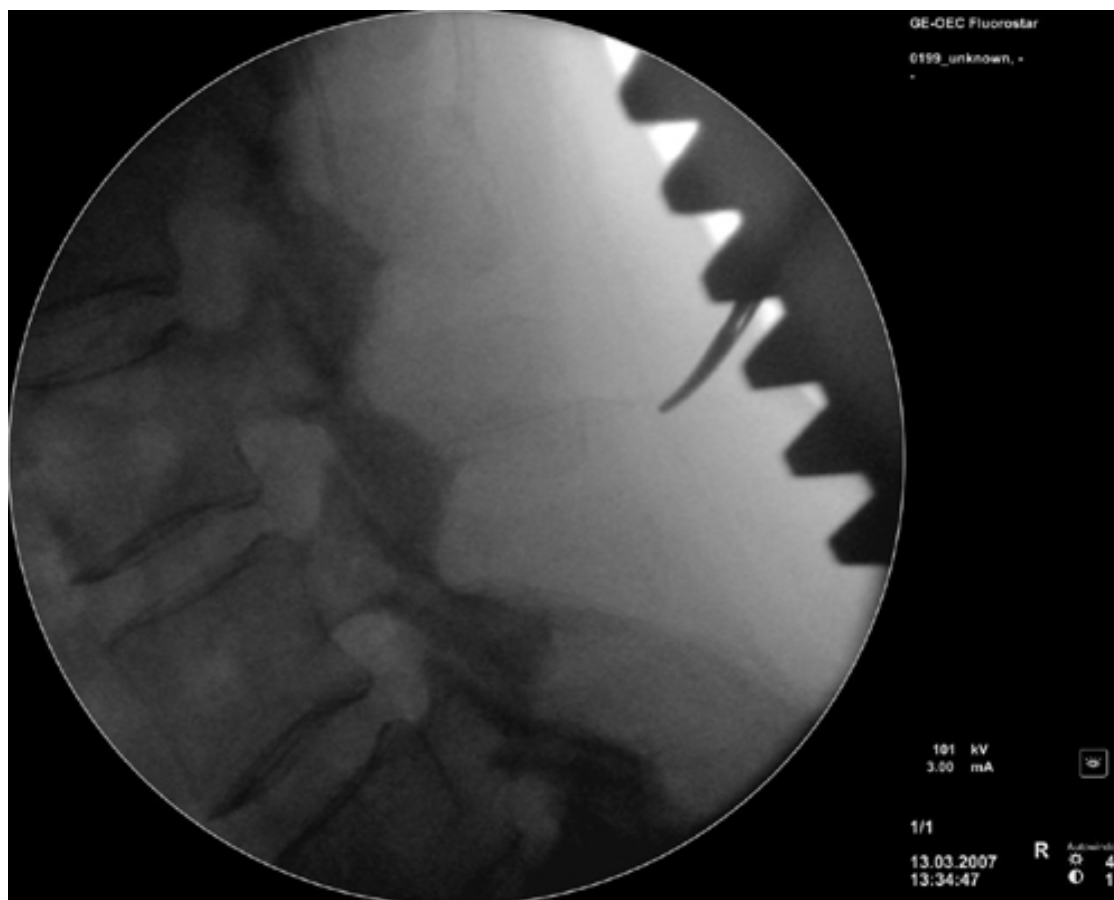


Gjett hva?

Hva nå...?

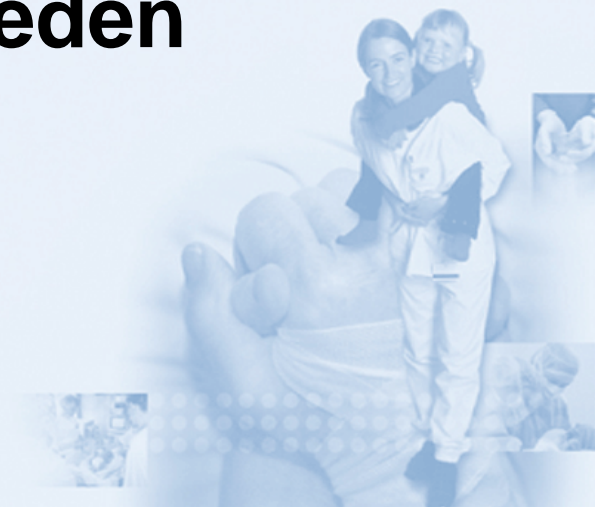

Forsøk på blind ekstraksjon ved hjelp av gjennomlysning



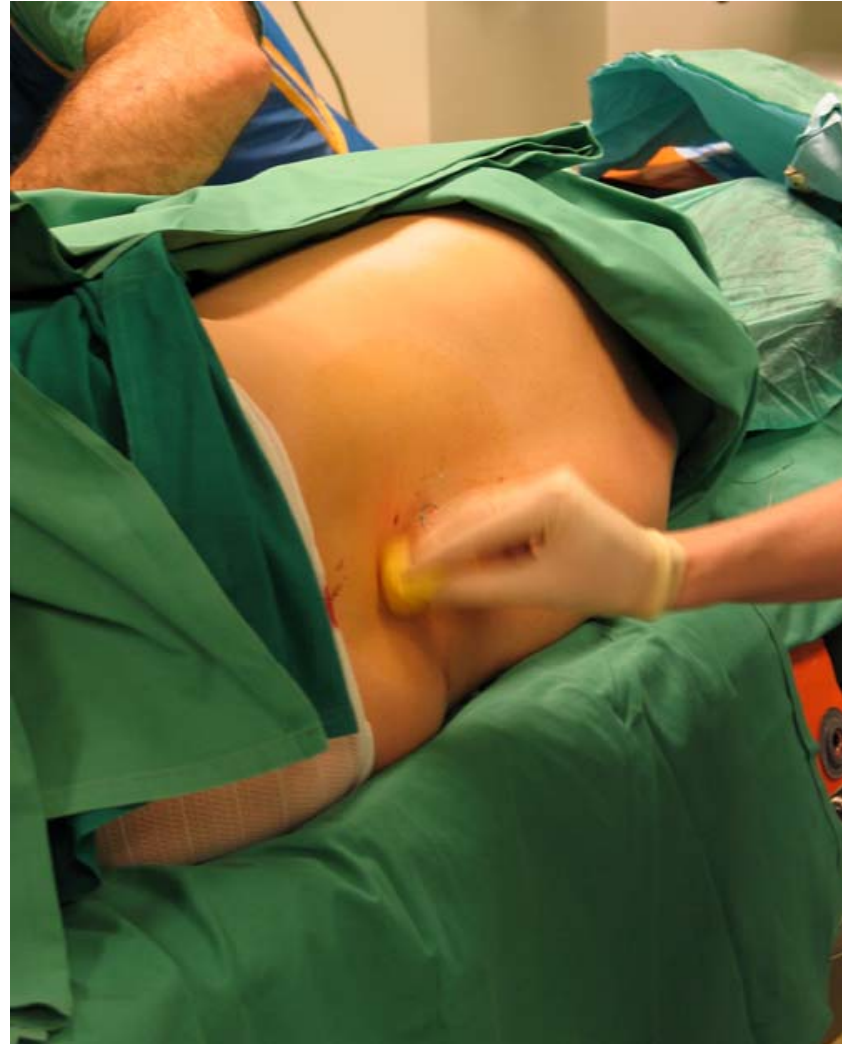Nålen kom ikke ut umiddelbart

**Måtte bite i det sure eplet –
bad om hjelp fra ortopeden**

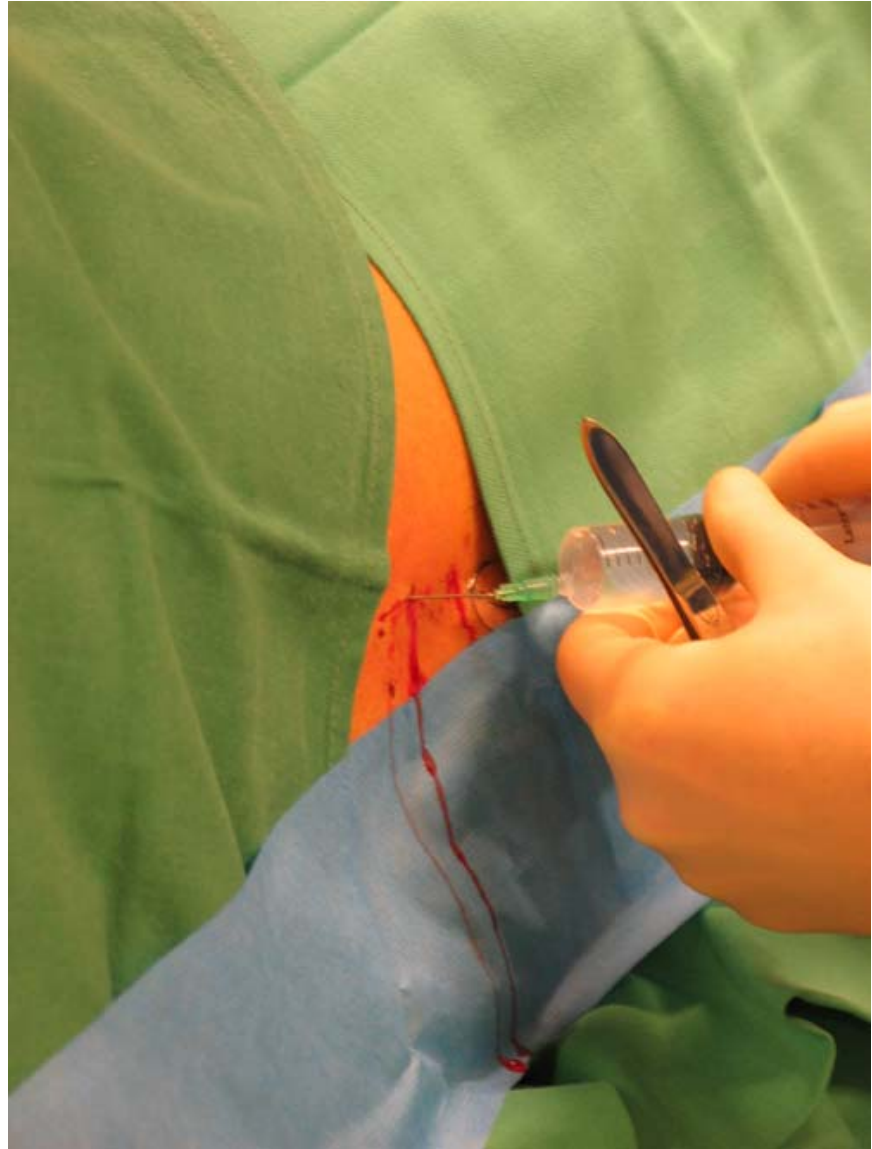

Steril vask og dekning

- Deretter...

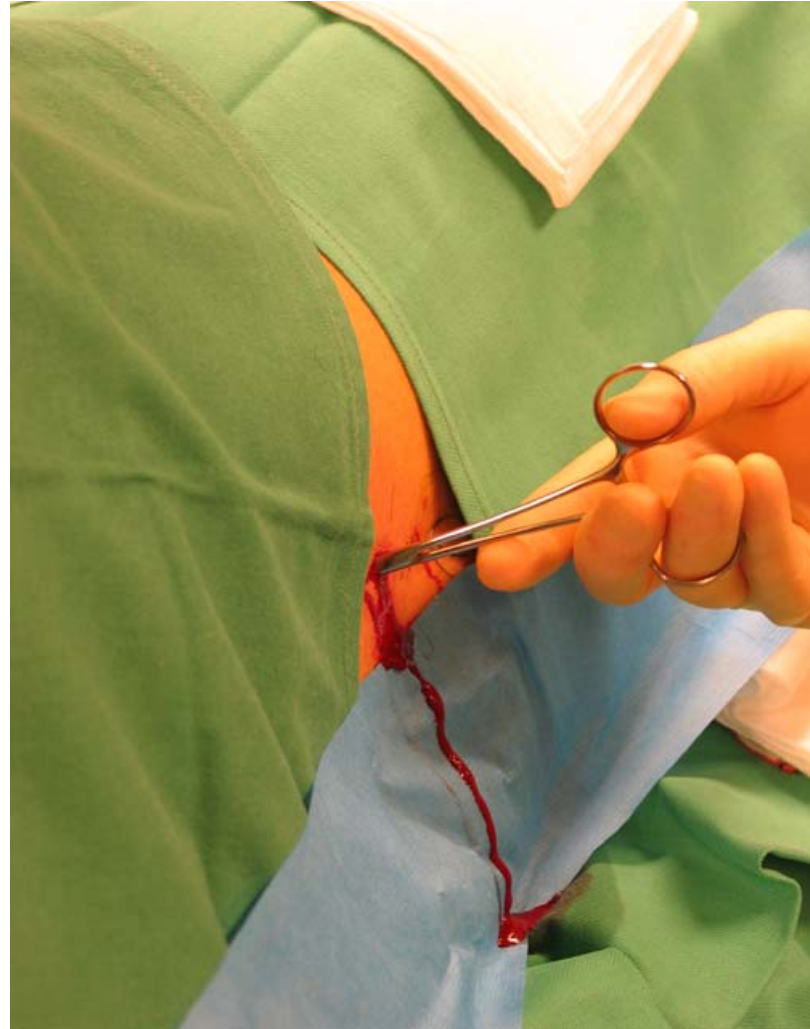


Ytterligere lokalanestesi

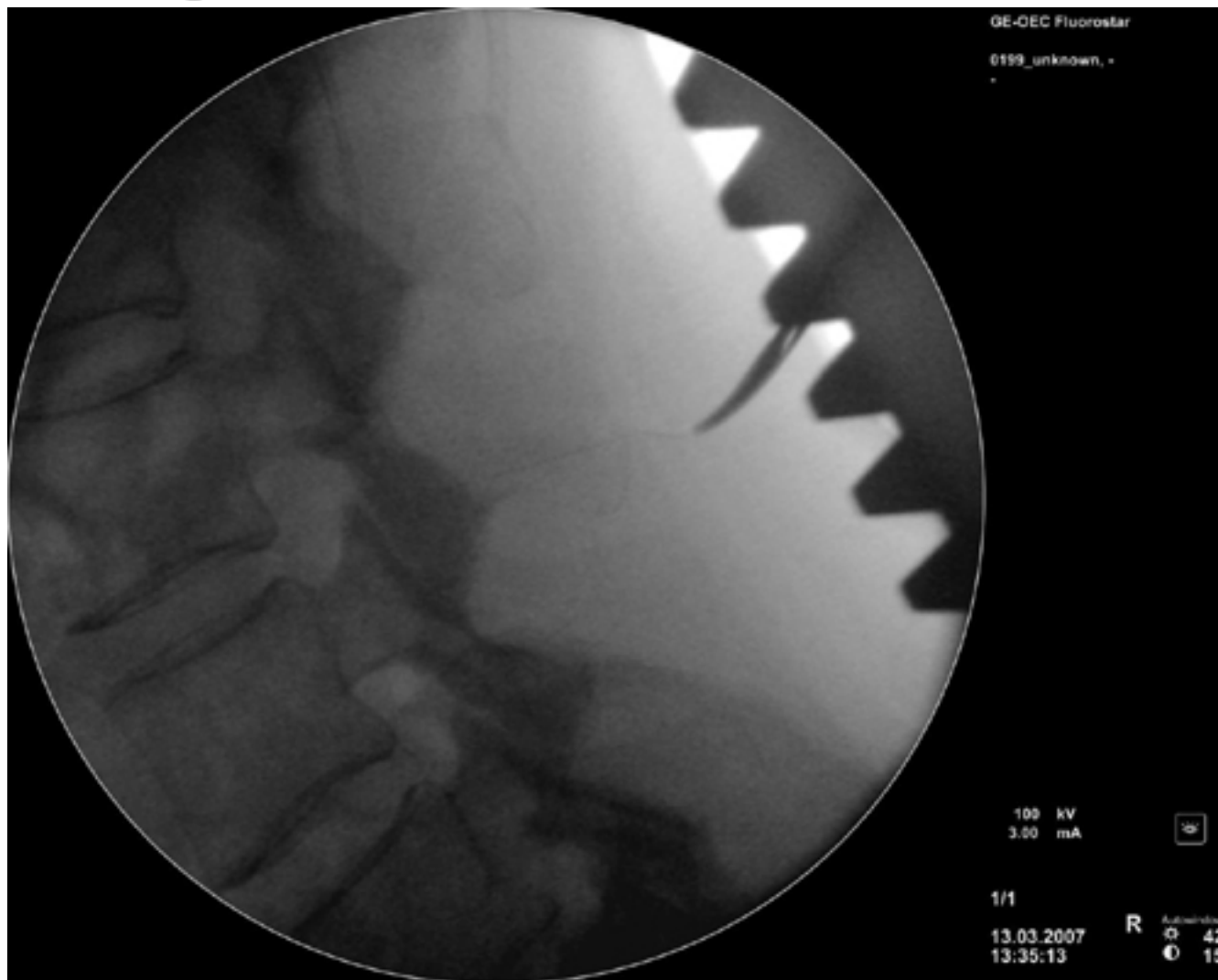


Utvidelse av snittet – og...

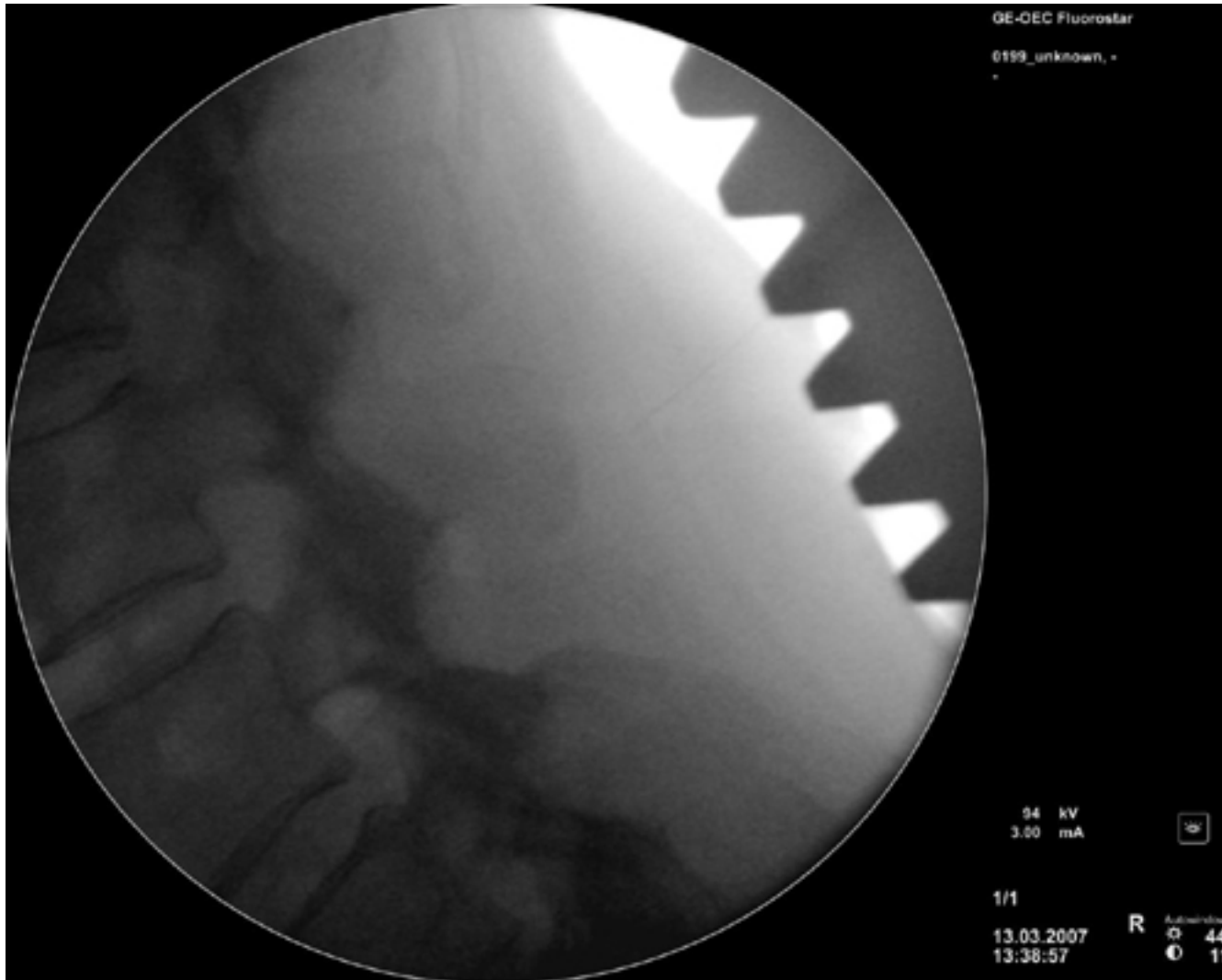
- **Delvis blind leting**
- **Delvis styrt av gjennomlysning**
- **Som å lete etter den berømte nålen.....**



Endelig – fast fisk!



Nålen på vei ut....





Resultatet.....



Pasienten var glad for å se begge delene av nålen.....

